L'endofibrose iliaque du cycliste de compétition

Présenté par le Dr Aroussen Laflamme Chiropraticien, D.C., CCSP.

Clinique chiropratique du Sport
St-Augustin-De-Desmaures
418-878-9442
Chiro_sport@hotmail.com

L'endofibrose de l'artère iliaque externe (EAIE) est une pathologie silencieuse et mal connue, autant par le public que la communauté médicale Nord-Américaine. Toutefois, les cyclistes Québécois de la génération actuelle y ont été sensibilisés par la médiatisation du cas d'un athlète locale bien connu. Vous vous souvenez de son nom? Oui en effet il s'agit bien de Charles Dionne, un des premiers cycliste Québécois à avoir signé avec une équipe professionnelle Européenne. C'est en 2006 que ce dernier, alors membre de l'équipe Saunier-Duval, a été diagnostiqué et plus tard opéré en Espagne pour cette condition. Le cycliste se plaignait depuis un moment d'une douleur étrange à la jambe gauche lors d'effort intense, l'empêchant de démontrer l'ampleur de ses capacités à ses nouveaux employeurs.

Si elle est peu connue, L'EAIE également sous diagnostiquée. Une pour raison pour cela est tout simplement qu'on ne suspecte pas une pathologie vasculaire chez un jeune homme en santé. Donc on ne regarde pas de ce côté, mais plutôt vers les pathologies musculosquelettiques de surcharge lorsqu'un cycliste de haut niveau se présente avec des douleurs à l'effort. Mais sachez que pour la plupart des cyclistes de haut niveau, même en présence d'une pathologie importante (lire fracture), aucune douleur n'est perçue lors d'effort intense, particulièrement lors d'une course. Le niveau de concentration et d'adrénaline est tout simplement trop élevé, l'athlète est comme anesthésié.

Une autre bonne raison est sans conteste le fait que la découverte de ce problème est récente; les premières recherches sur le sujet ne datent que des années 1980 et ont été menées de l'autre côté de la marre par un certain Walter[1]. Il semble que l'information ne circule pas très rapidement en direction du nouveau monde, allez savoir pourquoi?!

La présentation atypique associée uniquement à l'effort très intense peut certainement nous aiguiller sur la pathogenèse et les traitements de l'EAIE que nous aborderons après un bref retour sur l'anatomie de la zone inguinale.

Anatomie :

Les artères iliaques externes (une gauche et une droite) sont issues des artères iliaques communes qui elles-mêmes proviennent de l'aorte. Près de cet embranchement, elles donnent une collatérale au muscle psoas qui les fixe proximalement. Elles descendent ensuite le long du muscle psoas pour finalement quitter la cavité abdominale sous le

ligament inguinal. À cet endroit elles deviennent les artères fémorales. Elles sont fixées distalement par la branche de l'artère épigastrique inférieure. Entre ces deux encrages, les artères décrivent une courbure plus ou moins prononcée. Le rôle de l'artère iliaque externe est d'irrigué le membre inférieur.

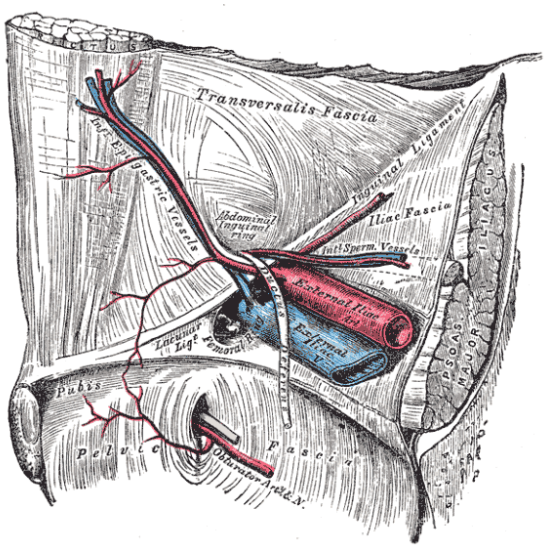

Figure 1 : Anatomie de la région inguinale, par Gray's anatomy #547

Mécanisme et pathologie

Les faits nous disent que cette pathologie touche principalement les jeunes cyclistes de 20 à 29 ans effectuant un certain volume d'entrainement (7000 à 12000 Km annuellement) et qui ont débuté en jeune âge la pratique du sport et la compétition.[1,2] Les hommes sont atteints de façon largement préférentiel dans un ratio de 50 pour 1, du fait de la plus grande représentativité de ceux-ci au niveau professionnel.[10,13] D'autres sports ont également été impliqués tel que le triathlon, le rugby, la marche olympique et le canoë-kayak.[13]

Nous apprenons également que le type de lésion impliqué se distingue de celui observé dans les cas d'athérosclérose. Le collagène déposé y est plus lâche on n'y retrouve que peu de cellules de la lignée lymphocytaires ou de calcification. Une étude cytologique récente effectuée chez des femmes démontre que ce mécanisme affecte non seulement l'intima (paroi interne de l'artère), mais aussi les 2 autres couches cellulaires (la média et

l'adventice). C'est pourquoi les chercheurs suggèrent de parler d'arthropathie plutôt que d'endofibrose.[3]On observe l'épaississement et le durcissement de la paroi du vaisseau en raison de l'hyperplasie (grossissement) des cellules musculaires et le dépôt de collagène.

En examinant les différents mécanismes proposés, des chercheurs Néerlandais ont démontré que l'artère iliaque externe est habituellement plus longue chez les sujets symptomatiques.[4] Les Belges quant à eux ont observés la présence d'hypertrophie du muscle psoas et suggère que celui-ci pourrait exercer une pression sur l'artère.[5]

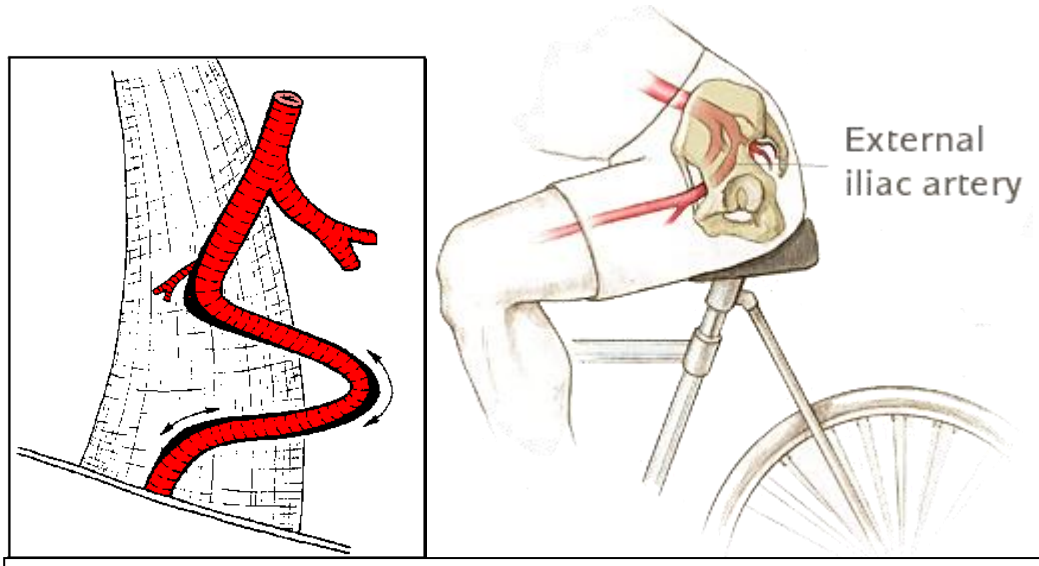

Figure 2 : Schématisation de l'artère iliaque externe démontrant une plicature à gauche et sa relation anatomique en position assise du cycliste.

Ce que nous pouvons en comprendre, en analysant le mouvement cycliste en position aérodynamique, est que lorsque le sujet fléchit la cuisse, les deux points de fixation de l'artère se rapprochent et par conséquent l'artère décrit une sinuosité plus ou moins marquée. Il peut en résulter des traumatismes au niveau de la plicature (figure 2), d'une part par le flux artériel important et d'autre par les structures avoisinantes tel que le muscle psoas. Rappelons que le psoas est sollicité lors de la flexion de la hanche. Des adhérences des structures avoisinantes pourraient contribuer au processus pathologique.[12] Face au stress subit, la structure musculaire de l'artère se renforce, épaississant la paroi.

Le résultat est une diminution du calibre de l'artère (figure 3) et donc du flux sanguin. C'est d'ailleurs ce qui explique la symptomatologie. Le muscle étouffe littéralement.

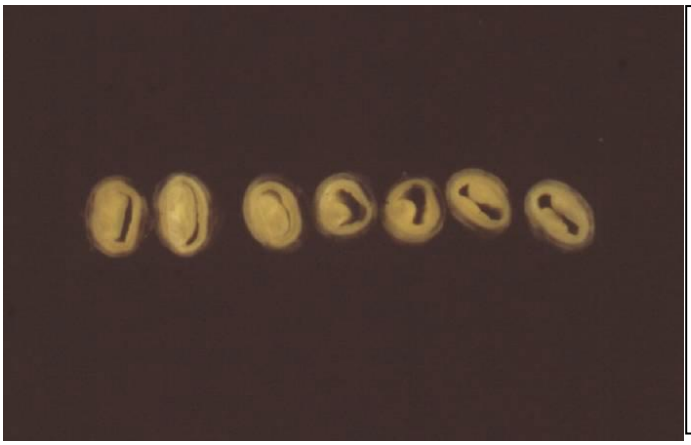

Figure 3 : Coupe transversale de l'artère iliaque externe démontrant une diminution du calibre intérieur. Normalement la lumière serait de forme plus ou moins ronde et symétrique.

Signes cliniques

Lors d'effort intense, la réduction du flux sanguin créera une hypoxie du muscle en travail. Il en résulte généralement est une sensation de faiblesse de la jambe et de douleur paralysante. La jambe ne répond plus. Pensez à l'effet de soulever un poids plusieurs fois avec un garrot autour du bras. Le patient peu également décrire son état par une sensation de grosse cuisse ou de cuissard trop serré.

Ces sensations sont toujours perçues lors d'effort extrêmes ou supra-maximaux et non en raison de la fatigue d'une longue sortie. Ainsi lors d'un sprint, d'une attaque, d'une montée ou d'un contre-la-montre, le cycliste devra cesser son effort pour faire passer une douleur insupportable. Le simple fait de réduire l'intensité soulagera le cycliste qui pourra poursuivre son entrainement. Rarement observera-t-on ce phénomène avec une blessure musculosquelettique.

Ce scénario de douleur à l'effort rapidement résolu par la reprise d'une vitesse de croisière est primordial et pathognomonique pour établir le diagnostic de la condition[6]. Face à des symptômes évocateurs, des examens plus poussés permettront de le confirmer.

Examens complémentaires

Pour mettre en lumière la diminution de l'apport sanguin au membre inférieur lors d'effort intense, un test tout simple est utilisé. Il s'agit de mesurer le rapport entre la pression sanguine à la cheville et au bras avant et 1 minutes après un effort sur un vélo stationnaire.[6,7] Ce test, appelé épreuve de Strandness, a démontré qu'il était sensible et spécifique lorsqu'on établi la normal à plus de 0,66.[8] En l'absence d'un vélo stationnaire, le clinicien peut utiliser le Test de Ruffier-Dickson. Bien que commode pour le praticien, cette méthode offre un haut taux de faux négatifs.

En prévision d'une chirurgie, il est important d'effectuer une imagerie de l'artère. Une échographie-Doppler est l'outil recommandé pour une visualisation non-invasive de la sténose endofibrotique[11]. Mais attention, une échographie négative ne signifie pas l'absence

du problème. Sa sensibilité est faible à 60% environ, donc il y a de nombreux faux négatifs.[10] Ceci s'explique probablement par la subtilité (absence de calcification) des lésions contrairement à celles de l'athérosclérose. Toutefois, l'ajout de manœuvre de stress comme l'exercice ou la flexion de la hanche rend le test plus fiable.[6]

L'artériographie diagnostique avec matériel de contraste demeure l'examen de référence et est utilisée pour visualiser la longueur de l'artère et le degré de sténose (figure 4).[4,11] L'angiographie par résonance magnétique est un autre outil parfois utilisé mais elle ne semble pas apporter de réels avantages. En présence d'artériographie douteuse, un endoscopie artérielle confirmera le diagnostic et permettra de faire un bilan préopératoire complet.

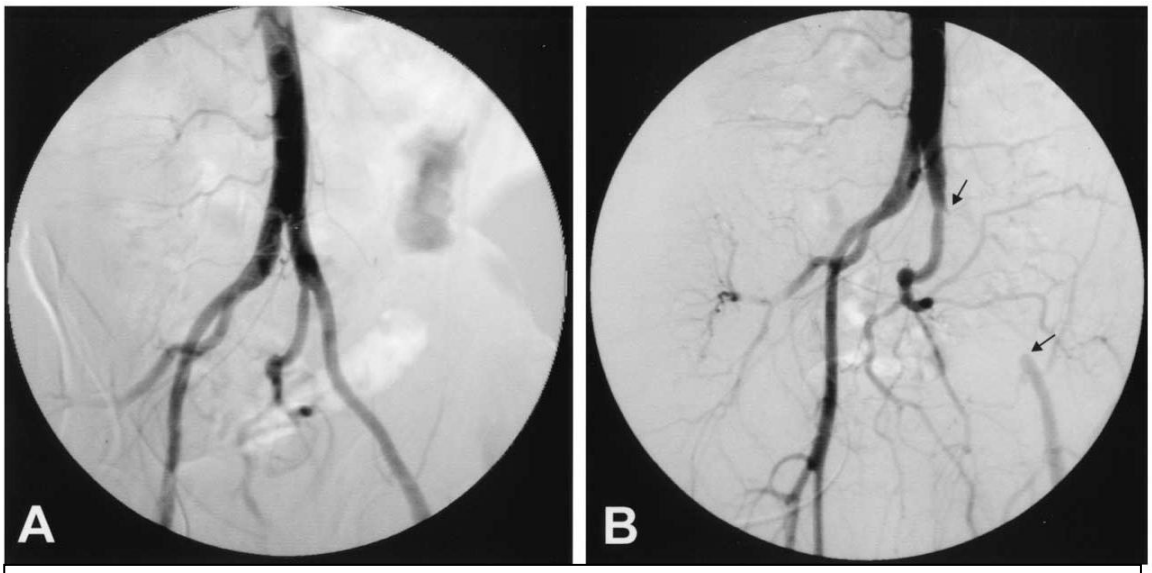

Figure 4 : a) image d'une artériographie normale de l'aorte et de ses branches versus b) une artériographie présentant une sténose complète de l'artère iliaque externe avec débordement dans l'artère fémorale commune.[5]

Traitement :

La prise en charge de l'EAIE dépend largement des attentes et des motivations du cycliste. Compte tenu que la douleur est présente uniquement lors d'effort intense, le cycliste amateur ou en fin de carrière peut envisager cesser ses activités très intenses et ainsi éviter la chirurgie. Car cette condition est principalement chirurgicale.

Toutefois, face aux nouvelles données concernant le muscle psoas et la longueur excessive de l'artère, il peut être utile de tenter une approche conservatrice consistant en la modification du positionnement et le relâchement du muscle psoas et de ses adhérences. L'adoption d'un régime pauvre en acides aminés soufrés et une supplémentation en vitamine B1, B6 et acide folique a été recommandé. En effet, 60% des cas présenteraient une légère anomalie du métabolisme des acides aminés.[10,13] On peut toutefois croire que ces

thérapies auront un meilleur succès pour la prévention ou le contrôle des premiers signes de la pathologie.

Avec l'arrêt du cyclisme, la progression de la lésion est arrêtée, toutefois la lésion ne se résorbe pas. Dans le cas d'un patient très actif qui désire poursuivre sa carrière cycliste, diverses chirurgies peuvent être envisagées. L'angioplastie ou l'utilisation d'un «stent» (grillage tubulaire visant à maintenir l'artère dilatée) n'est par recommandé chez une personne active.[1,13,14] D'une part, le grillage rigide est un facteur d'irritation lors du mouvement de pédalage et d'autre part le taux de resténose est élevé. Certains auteurs l'envisagent dans un cas de coureur qui désire terminer sa saison, donc de manière temporaire avant une chirurgie plus sécuritaire et efficace.[13]

L'opération recommandée implique de réduire la longueur de l'artère en enlevant la partie sténotique et de refermer l'artère. Une autre technique remplace la partie de l'artère lésée par une prothèse autologue provenant de la veine saphène par exemple. Cette dernière devrait être réservée aux cas compliqués car le taux de succès et de satisfaction est moindre.[13,15] Les prothèses synthétiques rigides sont à proscrire puisqu'elle présente un haut taux de reprises.

L'efficacité de ces techniques en termes de satisfaction et de retour au cyclisme se situe entre 72% et 100%.[13,15] Entre 2 et 4% des patients devront subir une réopération. Les complications (dilatation, hyperplasie, évolution de la maladie) affectent environs de 10% des sujets.[13]

Les médias ont fait un grand cas du décès d'un cycliste professionnel, Ryan Cox, suite à une chirurgie pour cette condition. Ceci demeure un cas d'exception qui met tout même en lumière les risques associés à toute chirurgie. Stuart O'grady, quant à lui, est un exemple de succès de l'opération.

En conclusion, l'EAIE est une pathologie qui touche principalement les cyclistes de haut niveau. Son diagnostic repose principalement sur le questionnaire clinique. L'épreuve de Strandness confirme le diagnostic, mais ne l'élimine pas lorsqu'il est négatif. Certaines prédispositions métaboliques pourraient influencer l'apparition de la maladie, mais on doit attendre plus de recherche sur le sujet. Le principal traitement est chirurgical et devrait être proposé seulement aux personnes motivées à poursuivre la compétition malgré les risques potentiels associés.

Références :

1- Abraham P, Bouyé P, Quéré I, Chevalier JM, Saumet JL. Past, present and future of arterial endofibrosis in athletes: a point of view. *Sports Med.* 2004;34(7):419-25.
2- Chevalier JM, Enon B, Walder J, Barral X, Pillet J, Megret A, Lhoste P, Saint-André JP, Davinroy M. Endofibrosis of the external iliac artery in bicycle racers: an unrecognized pathological state. *Ann Vasc Surg. 1986*;1(3):297-303.

3- Kral CA, Han DC, Edwards WD, Spittell PC, Tazelaar HD, Cherry KJ Jr., Obstructive external iliac arteriopathy in avid bicyclists: new and variable histopathologic features in four women. *J Vasc Surg.* 2002;36(3):565-70.
4- Schep G, Kaandorp DW, Bender MH, Van Engeland S, Weerdenburg H, Titulaer BM, Wijn PF. Excessive length of iliac arteries in athletes with flow limitations measured by magnetic resonance angiography. *Med Sci Sports Exerc.* 2002;34(3):385-93.
5- Scavée V, StainierL, Deltombe T, Theys S, Delos M, Trigaux JP, Schoevaerdts JC. External iliac artery endofibrosis: A new possible predisposing factor. *J Vasc Surg* 2003;38:180-2.
6- Bender MH, Schep G, de Vries WR, Hoogeveen AR, Wijn PF. Sports-related flow limitations in the iliac arteries in endurance athletes: aetiology, diagnosis, treatment and future developments. *Sports Med*. 2004;34(7):427-42.
7- Lim CS, Gohel MS, Shepherd AC, Davies AH. Iliac artery compression in cyclists: mechanisms, diagnosis and treatment. *Eur J Vasc Endovasc Surg.* 2009 ;38(2):180-6.
8- Abraham P, Bickert S, Vielle B, Chevalier JM, Saumet JL. Pressure measurements at rest and after heavy exercise to detect moderate arterial lesions in athletes. *J Vasc Surg*. 2001 ;33(4):721-7.
9- Bruneau A, Le Faucheur A, Mahe G, Vielle B, Leftheriotis G, Abraham P. Endofibrosis in athletes: is a simple bedside exercise helpful or sufficient for the diagnosis? *Clin J Sport Med.* 2009;19(4):282-6.
10- Feugier P. Pathologie vasculaire chez le sportif. Conférence Paris 2006 *Cardiologie du sport.*
11- Alimi YS, Accrocca F, Barthèlemy P, Hartung O, Dubuc M, Boufi M. Comparison between duplex scanning and angiographic findings in the evaluation of functional iliac obstruction in top endurance athletes. *Eur J Vasc Endovasc Surg.* 2004;28(5):513-9.
12- Lopez JF, Magne Jl, Champetier J. the femoral artery and flexion of the hip joint. *Surg Radiol Anat* 1989;11:245-81.
13- Feugier P, Chevalier JM. Endofibrosis of the Iliac Arteries : an Underestimated Problem *Acta chir belg*, 2004, 104, 635-40.
14- Giannoukas AD, Berczi V, Anoop U, Cleveland TJ, Beard JD, Gaines PA. Endofibrosis of iliac arteries in high-performance athletes: diagnostic approach and minimally invasive endovascular treatment. Cardiovasc Intervent Radiol. 2006;29(5):866-9.
15- Politano AD. Midterm Results Of External Iliac Artery Reconstruction In Avid Cyclists. 65th Vascular Annual Meeting® presented by the Society for Vascular Surgery.